


Intrusione ortodontica con l'ausilio dell'ancoraggio scheletrico



Introduzione

Ogni trattamento ortodontico si sviluppa secondo il principio di azione e reazione. Se viene esercitata una forza di pressione o trazione (azione) sul dente, la reazione sarà il suo spostamento. Per ogni spostamento, però, c'è una reazione uguale e opposta (perdita di ancoraggio), che inevitabilmente può muovere altri denti, se questi sono inseriti nell'apparecchiatura (ancoraggio dentale), creando allentamenti dentali o spostamenti indesiderati.

Lo sviluppo e il successo delle tecniche implantari intraossee hanno permesso di ottenere l'ancoraggio assoluto che non comporta alcuno spostamento dentale indesiderato. Tuttavia l'osteointegrazione non è necessaria e talvolta nemmeno auspicabile, quando servono ancoraggi provvisori ad uso ortodontico. Per questo, negli ultimi anni sono stati proposti i mini impianti nella terapia ortodontica per fornire un ancoraggio assoluto e allo stesso tempo temporaneo. I mini impianti possiedono una misura minima in modo tale da poterli utilizzare in diverse aree mascellari/mandibolari, posizionati senza effettuare un lembo di accesso e nella maggior parte dei casi senza effettuare un foro guida nella corticale, non godendo della stabilità secondaria possono essere rimossi agevolmente, talvolta evitando l'infiltrazione anestetica.

Lo scopo di questo articolo è quello di mostrare come un'intrusione molare superiore possa essere trattata mediante l'utilizzo di miniviti ortodontiche, evitando il posizionamento di apparecchiature fisse, al fine di rendere il trattamento quanto più confortevole ed estetico per il paziente. Il caso descritto sarà oggetto di discussione del II incontro dello Study Club iDiagnosi Ortodonzia, durante il quale sarà possibile assistere alle fasi di posizionamento di miniviti e applicazione delle forze ortodontiche.

Raccolta dei dati clinici ed anamnestici

La paziente, di anni 24, è giunta alla nostra osservazione con la richiesta di posizionare un'implantoprotesi in sede 3.6, per l'assenza del primo molare inferiore di sinistra.

All'esame obiettivo intra-orale mostra, buone condizioni di igiene orale, assenza di neoformazioni palpabili, mucose normoemiche con lingua in asse e normomobile, frenuli correttamente inseriti, livello di attacco clinico gengivale normale, biotipo gengivale spesso con buona estensione di gengiva aderente, assenza di processi cariosi in atto, otturazioni in amalgama sulle superfici occlusali di 1.6, 2.6 e 4.6 ed assenza dell'elemento dentario 3.6.

La paziente presenta una malocclusione dentale di classe I, con overjet e overbite nella norma, coincidenza delle linee mediane, lieve affollamento inferiore, overjet posteriore nella norma.

Alla visione sagittale sinistra notiamo la notevole estrusione dell'elemento 2.6, dovuta all'assenza dell'elemento dentario antagonista (Fig.1).

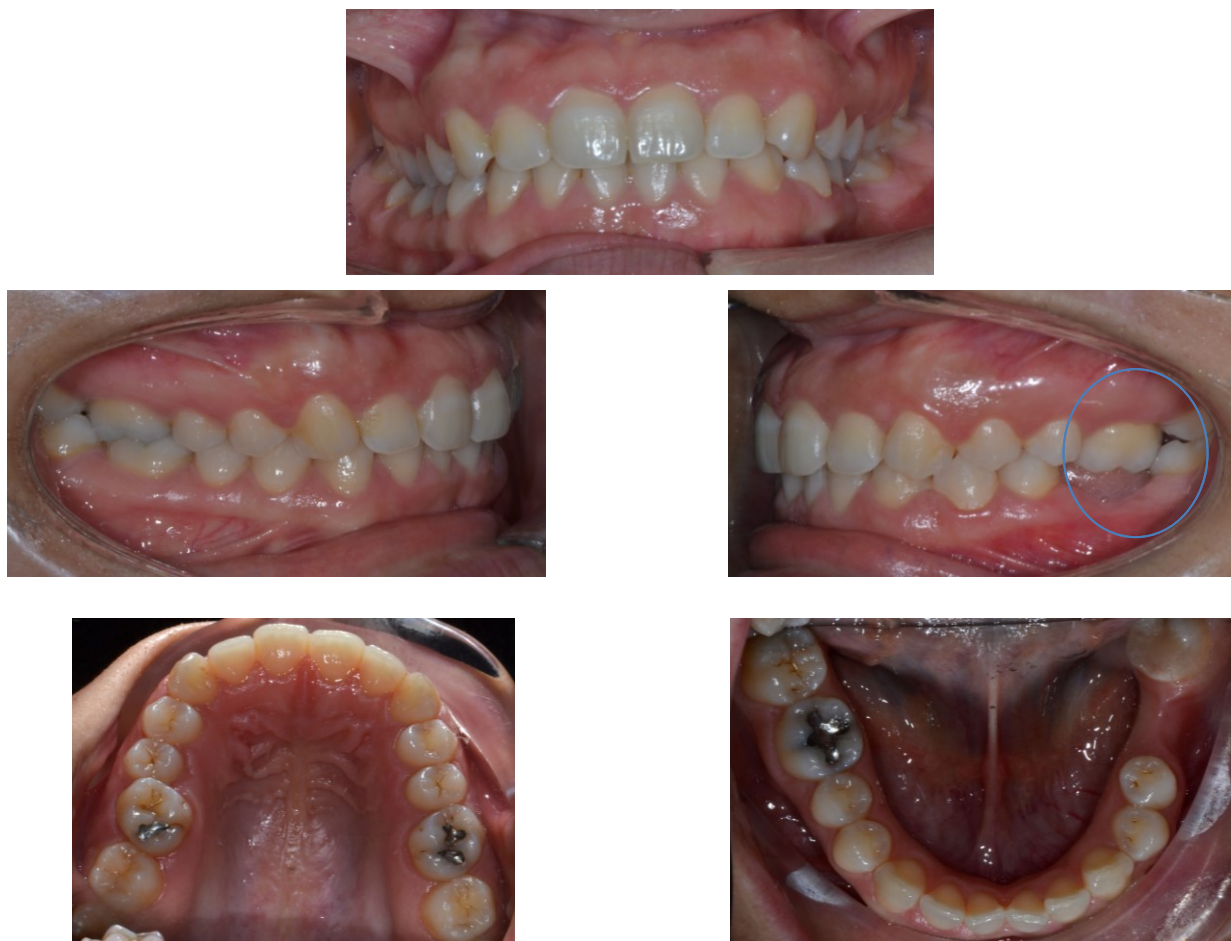

Fig.1 Foto intraorali

L'esame gnatologico non mostra alterazione a carico dell'ATM.

L'esame RX OPT mostra l'assenza dell'elemento dentario 3.6 e l'estrusione del 2.6 (Fig. 2).

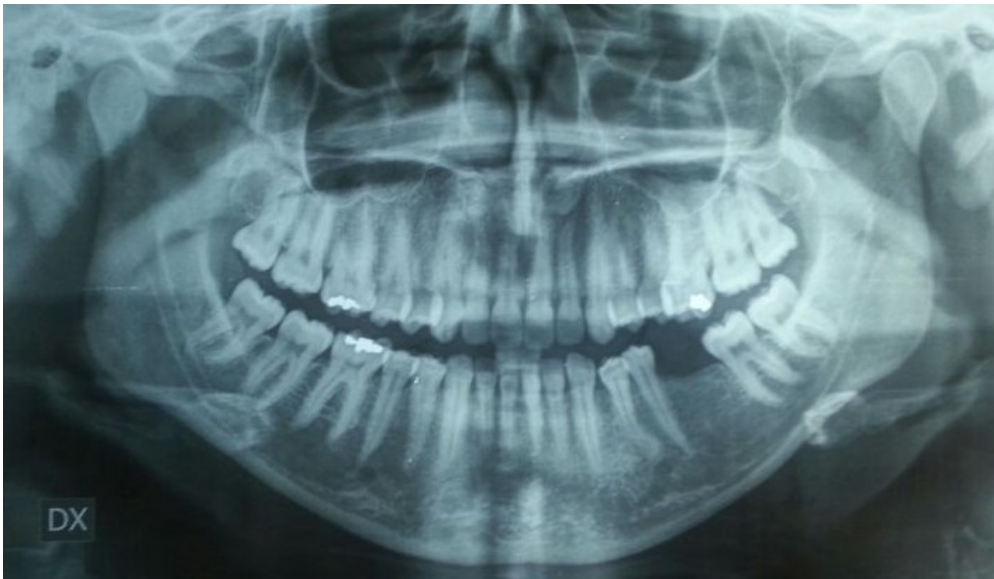

Fig. 2 Ortopantomografia

Classificazione dei difetti in esami

La paziente presenta quindi una malocclusione di I classe dentale con notevole estrusione dell'elemento dentario 2.6 e assenza dell'elemento dentario 3.6, lieve affollamento inferiore, lievi rotazioni di alcuni elementi dentari all'arcata superiore ed inferiore.

Analisi delle possibilità di trattamento e dei rischi connessi al caso

La paziente, giunta alla nostra osservazione soltanto per essere riabilitata protesicamente per l'assenza del 3.6, non considera rilevanti il lieve affollamento all'arcata inferiore e le lievi malposizioni dentarie.

Tenendo conto dell'analisi di tutti i records diagnostici, delle aspettative della paziente e della possibilità di posizionare una corona su impianto in sede 3.6 è stato proposto un trattamento ortodontico per correggere l'estrusione del 2.6 utilizzando le miniviti ortodontiche.

Le miniviti utilizzate sono le Aarhus System (American Orthodontics), testa brackets, diametro 1.5 mm e altezza 9.2 mm.

Sono state utilizzate 2 miniviti vestibolari ed una palatale ed 2 bottoni bondati rispettivamente alle superfici vestibolari e palatali dell'elemento dentario 2.6.

Le miniviti vestibolari sono state posizionate nello spazio interradicolare tra gli elementi 2.4-2.5 e 2.5-2.6. Un leva in acciaio .017 x .025 è stata inserita passivamente nello slot delle miniviti, con l'estremità distale rivolta verso l'alto e collegata al bottone vestibolare tramite un modulo elastico (Fig. 3).

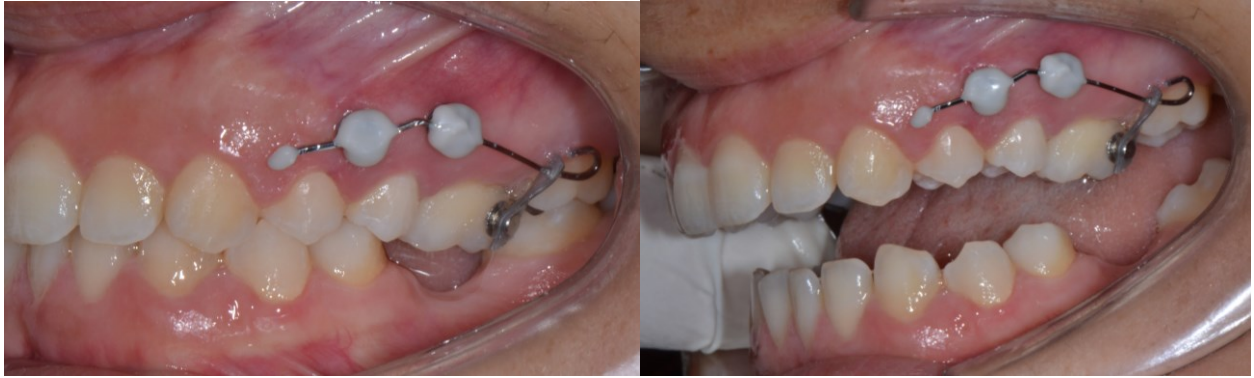

Fig. 3 Miniviti vestibolari con leva di intrusione

La minivite palatale è stata posizionata a 2 mm dalla sutura mediana a livello della linea intermolare e collegata tramite una catenella elastica al bottone palatale bondato sulla superficie palatale del 2.6.

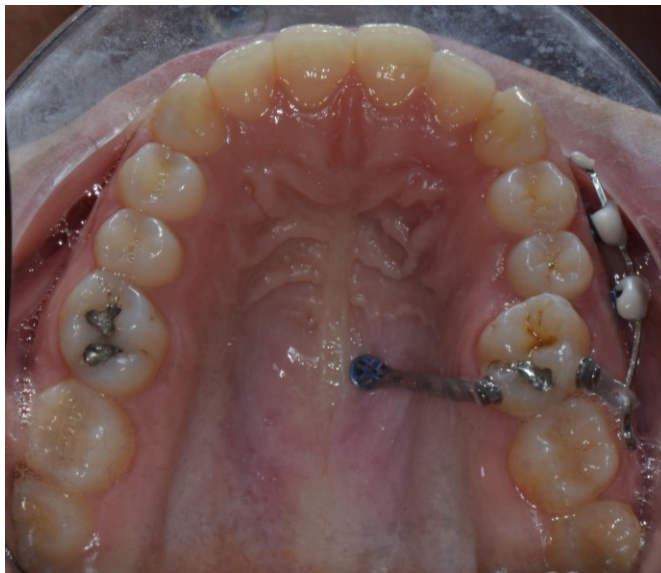

Fig. 4 Minivite palatale

Lo Study Club iDiagnosi Ortodonzia si riunirà per la discussione del caso descritto e per il posizionamento “live” di miniviti su paziente.

Programma evento:

Presentazione caso clinico

Introduzione all’ancoraggio scheletrico ed ai sistemi di nuova generazione

Posizionamento su paziente

Considerazioni finali

Informazioni merceologiche su Aarhus Mini Screws System

Discussioni casi clinici partecipanti

Letture consigliate

- Poggio PM, Incorvati C, Velo S, Carano A. “Safe Zones”: A Guide for Miniscrew Positioning in the Maxillary and Mandibular Arch. *Angle Orthod* 2006;76:191–197.
- Gracco A, Lombardo L, Cozzani M, Siciliani G. Quantitative evaluation with CBCT of palatal bone thickness in growing patients. *Prog Orthod* 2006;7(2) 164-174.
- Papageorgiou SN, Zogakis IP, Papadopoulos MA. Failure rates and associated risk factors of orthodontic miniscrew implants: a meta-analysis. *Am J Orthod Dentofacial Orthop*. 2012 Nov;142(5):577-595.e7. doi: 10.1016/j.ajodo.2012.05.016.
- Melsen B, Verna C, Luzi C. *Le mini-viti ortodontiche e loro applicazioni cliniche: l'esperienza della scuola di Aarhus*. Edizioni Martina.
- Derton, Gracco, Greco, Luzi. *Le miniviti ortodontiche - Guida all' utilizzo clinico*. Edizioni Martina 2013.